Aus dem Röntgeninstitut der Universität Basel (Prof. Dr. M. Lüdin)

Über Jochbogenfrakturen

Inaugural-Dissertation

zur Erlangung der Doktorwürde

der hohen medizinischen Fakultät der Universität Basel

Vorgelegt von

GERHARD LUDWIG SCHWERSENZ

aus Grevenbroich-Elsen (Rheinland)

Verlag von S. Karger in Basel
1943

Von der medizinischen Fakultät Basel
genehmigt auf Antrag von Prof. M. Lüdin

Tag der Promotion: 24. 6. 1942

R. UNIV.
BIBLIOTHEEK
LEIDEN

Sonderdruck aus Radiologia Clinica, Vol. XII, No. 5

Im allgemeinen galten früher Jochbogenfrakturen als selten. Man findet in der älteren Literatur und in den Lehrbüchern der Frakturen nur Einzelfälle angegeben. 1924 veröffentlichte *Lehmann* 2 Fälle von „Depressionsfrakturen des Jochbogens". Er erwähnte dabei, daß er in der ihm zugänglichen Literatur nur wenige Notizen in ausländischen Zeitschriften fand. In neuerer Zeit weisen *Bronner, Dubov* und *Schmuziger* darauf hin, daß die Jochbogenbrüche immer häufiger werden.

Schmuziger bearbeitete die eindeutigen Unterlagen der schweizerischen Unfallversicherungsanstalt. Er stellte dabei fest, daß in den Jahren 1923 bis 1926 87 Jochbogenfrakturen bei dieser Versicherung angemeldet wurden. *Schmid* hat für die Jahre 1927/28 26 Brüche des Arcus zygomaticus bei der gleichen Versicherungsanstalt nachgewiesen. *Dubov* beobachtete von 1926 bis 1932 am traumatol. Staatsinstitut Leningrad 19 Fälle isolierter Verletzungen des Arcus zygomaticus, 25 Fälle mit Verletzung des Oberkiefers.

In der mir zur Verfügung stehenden Literatur sind folgende *klinischen Symptome* der Fraktur des Arcus zygomaticus angegeben: Örtliche Schwellung, Druckschmerzhaftigkeit, Stufe im Jochbogen, Schmerzen beim Kauen, Behinderung oder Unfähigkeit den Mund zu öffnen, sei es wegen der Schmerzen, oder sei es infolge eines mechanischen Hindernisses. Die zwei zuletzt genannten Symptome erklärt *Bronner* dadurch, daß beim Kauen der Musculus masseter am Jochbogen zieht, oder daß ein Fragment gegen den Musculus temporalis oder gegen den Processus coronoideus des Unterkiefers drückt.

Der Bruch des Jochbogens ist immer die Folge eines direkten Traumas. Es handelt sich meistens um einen Sturz auf eine Gesichtshälfte beim Velo- oder Motorradfahren oder um einen Schlag beim Boxen oder Ballspiel.

Zur genauen Diagnose einer Jochbogenfraktur ist die *Röntgenuntersuchung* von besonderer Wichtigkeit; denn das Ausmaß des Bruches kann wegen der Schwellung, die in den

ersten Tagen besteht, nicht immer deutlich durch die Inspektion und Palpation erfaßt werden. Aus diesem Grunde und zur Kontrolle eventuell notwendiger operativer Eingriffe, fordert *Bronner* eine Aufnahmetechnik, die den Jochbogen nicht verzeichnet und nach Möglichkeit auch das Corpus zygomaticum abbildet. Die Lagerung des Patienten soll dabei tunlichst bequem sein.

Diesen Forderungen gerecht zu werden ist schwierig! *Dubov* schreibt wörtlich: „Die Röntgenographie der Verletzungen des Jochbogens ist schwer. Eine gewöhnliche occipito-frontale Aufnahme gibt kein erforderliches Bild. Das beste Bild geben Aufnahmen in axialer parieto-mentaler und fronto-distaler Projektion ab."

Bronner empfiehlt 2 Einstellungen mit fronto-mentalem Strahlengang: erstens die halbaxiale Einstellung und zweitens die folgende Aufnahmetechnik nach *Titterington:* „Der Patient liegt mit dem Kinn und der Nasenspitze auf der Kassette, die einen Neigungswinkel von 23° hat. Der Zentralstrahl fällt mit einem Neigungswinkel von 15° fußwärts auf die Mitte der Jochbögen." Der Patient sitzt oder steht bei diesen beiden Aufnahmeverfahren.

Die halbaxiale Einstellung bildet den Jochbogen verkürzt ab, während er bei der Aufnahmetechnik nach *Titterington* in normaler Größe dargestellt wird. Auf den Bildern werden die Arcus zygomatici von den Konturen der seitlichen Schädelwand überlagert. *Zimmer* macht darauf aufmerksam, daß dadurch feinere Fissurlinien oder wenig dislozierte Frakturen nicht erkannt werden, oder daß durch die Projektion des Sulcus arteriae meningeae mediae eine Fraktur im Jochbogen vorgetäuscht werden kann.

Hammel benutzt die „Henkeltopfaufnahme mit asymmetrischer Zentrierung der Röhre". Der Strahlengang ist mento-frontal. Der Patient muß bei diesem Aufnahmeverfahren den Kopf weit nach hinten überbeugen, was für den Verletzten unangenehm ist. Die Jochbögen werden hierbei mehr oder weniger frei projiziert, so daß die Beurteilung der Bilder leichter ist. Doch wird der gesunde Arcus zygomaticus verzeichnet, was eine schlechte Vergleichsmöglichkeit bietet. Deshalb und wegen der unbequemen Lagerung des Patienten halten *Bronner* und *Koch* diese Methode für weniger gut.

Bei dieser „Henkeltopfaufnahme" werden die Jochbögen nur dann frei projiziert, wenn sie weit vorspringend sind. Meistens werden sie von der orthograd getroffenen Schädelwand überlagert.

Zimmer veröffentlichte aus dem Universitäts-Röntgeninstitut Basel eine Aufnahmetechnik, die den Arcus zygomaticus vollständig frei projiziert darstellt. Dabei kann der Patient bequem gelagert werden. Diese Aufnahme wird als „Aufnahme durch den Mund" bezeichnet. Der Zentralstrahl fällt schräg von medial vorn und unten her am geöffneten Kiefer vorbei durch den Mund so, daß sich der Jochbogen frei projiziert. Diese Methode ist auf der Beobachtung aufgebaut, daß man am Schädelskelett bei geschlossener Zahn-

reihe die mittleren Anteile des Arcus zygomaticus eben erkennt, sofern man schräg von medial und unten her blickt. Dabei müssen sich der horizontale Unterkieferast und die laterale Schädelwand decken. Öffnet man nun das Gebiß, so kann man bei gleicher Blickrichtung den ganzen Jochbogen überschauen.

Die Einstelltechnik gebe ich wörtlich wieder:

1. Lagerung des Patienten: Rückenlage auf vollständig ebener Unterlage.

2. Lagerung des Kopfes: a) Schädel genau in Medianebene (= Schnittebene, die den Körper in symmetrische Hälften teilt); b) deutsche Horizontale muß mit der Horizontalebene (= Aufnahmetisch) einen kranialwärts offenen Winkel von 65° bis 70° bilden (deutsche Horizontale = Linie, die vom unteren fühlbaren Augenrande zum obersten Punkt der Gehörgangsöffnung zieht); c) Fixierung des Schädels in dieser Stellung.

3. Röhrenverschiebung: a) In der Medianlinie: Kaudalwärts bei einem Fokus — Kinnabstand von 50 bis 60 cm so, daß der Zentralstrahl annähernd senkrecht (70°—90°) auf der Ebene der deutschen Horizontalen steht (Lysholmgerät: Röhre 35—40° kaudalwärts); b) seitliche Verschiebung der Röhre: 5—6 cm nach der entgegengesetzten Seite des aufzunehmenden Jochbogens (Aufnahme des rechten Jochbogens: Röhre nach links verschieben).

4. Markierung des Fußpunktes des Zentralstrahles am Patienten: Der Fußpunkt (= Punkt, auf den später der Zentralstrahl gerichtet werden muß) wird an der Unterseite des Unterkiefers mit Fettstift 5—6 cm vor dem (abgetasteten) Unterkieferwinkel angezeichnet. Zentrierpunkt auf der Unterkieferseite des aufzunehmenden Jochbogens (rechte Jochbogenaufnahme: rechter Unterkiefer).

5. Endgültige Röhrenzentrierung: a) Die Röhre wird (ohne Verschiebung des Stativs) so gewendet, daß der Zentralstrahl auf den Fußpunkt zielt; b) Fixierung der Röhre; c) mittelgroßer Tubus (Lysholmgerät: Blende 27).

6. Aufstellen der Kassette: 13 × 18 (bzw. 9 × 12); Film so an die Schädelwand stellen, daß der Zentralstrahl annähernd senkrecht auftrifft (= 45—60° Neigungswinkel zur Unterlage; Sandsack zur Fixierung der Kassette).

7. Einstellen am Schalttisch für weiche Aufnahme des Jochbogens.

8. Öffnen des Mundes des Patienten: passendes Korkstück zwischen die Zähne schieben (2—3 cm dicker Kork).

9. Beim Öffnen darf der Patient die Schädellage nicht verändern; Aufnahme.

Zusammenfassend: der Zentralstrahl fällt von der Wurzel des Eckzahnes zur Jochbogenmitte entlang der Wange. Beim Öffnen des Mundes wird der Arcus zygomaticus frei projiziert.

Die Bilder der röntgenologischen Aufnahmeverfahren, wie sie eben besprochen wurden, lassen sich erst verwerten bei genauer Kenntnis der *anatomischen Verhältnisse* des Arcus zygomaticus.

Der Jochbogen setzt sich aus 2 Teilen zusammen, dem Processus temporalis ossis zygomatici und dem Processus zygomaticus ossis temporalis, die sich in der Sutura zygomatico-temporalis vereinigen. Der Jochfortsatz ist an seinem Ursprung am Schläfenbein zuerst breit, mit oberer und unterer Fläche versehen. Dann dreht er sich so um seine Achse, daß eine mediale und eine laterale Fläche und ein oberer und unterer Rand entsteht (*Merkel*). Die laterale Fläche des Jochbogens beschreibt einen ziemlich gleichmäßig gewölbten Bogen, dessen Kulminationspunkt ungefähr über der Mitte des Abstandes der beiden Widerlager des Arcus zygomaticus liegt. Die medianwärts gerichtete Seite der Jochbrücke läuft in den mittleren Abschnitten der lateralen Fläche parallel. Sie biegt dann aber zum Corpus zygomaticum und zur Squama ossis temporalis

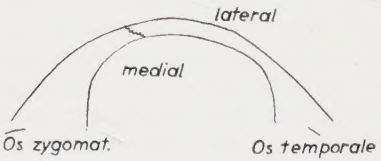

Abb. 1. Skizze des Jochbogens von oben gesehen. Die mediale Fläche ist stärker gewölbt als die laterale.

scharf um. So entfernen sich an jedem Ursprung die beiden Flächen von einander (s. Abb. 1). Gleichzeitig beschreibt der untere Rand des Arcus zygomaticus einen Bogen, dessen Stelle der höchsten Wölbung ebenfalls über der Mitte des Abstandes vom Os zygomaticum zur Squama ossis temporalis zu finden ist. Durch diese Bögen, die man mit den Stützpfeilern einer Brücke vergleichen kann, erhält der Jochbogen seine größte Festigkeit gegenüber einer Gewalteinwirkung von der Seite und gegenüber dem nach unten gerichteten Zuge des Musculus masseter.

Der Jochbeinkörper, der Schlußstein des Jochbogens, steht in außerordentlich festem Zusammenhange mit den Nachbarknochen. Als Beweis führt *Braus* an, daß es am macerierten Schädel unmöglich sei, die anderen Gesichts-Knochen voneinander zu trennen, wenn nicht vorher das Jochbein herausgelöst ist.

Der ganze Arcus zygomaticus dient dem Massetter als Ursprungsort. Dann befestigt sich noch die straffe Fascia temporalis am Jochbogen.

Für die Diagnose der Jochbogenfraktur sind die Variationen des Verlaufes einiger Nähte wichtig.

Das Corpus zygomaticum wird manchmal von einer Quernaht, der Sutura transverso-zygomatica, durchsetzt. Sie verbindet die Jochbogennaht mit der Sutura zygomatico-maxillaris, so daß der Jochbeinkörper in einen oberen größeren und einen unteren kleineren Teil zerlegt wird. Eine Variante besteht darin, daß eine feine Nahtlinie von der Jochbein-Oberkiefernaht zum Hinterrande des Processus sphenoidalis ansteigt. Sie trifft weit oberhalb der Jochbogennaht den Knochenrand. Eine vertikale, geradlinig oder leicht gekrümmte Jochbeinnaht befindet sich ab und zu im Gebiete der Foramina zygomatico-facialia. Sie durchsetzt das Corpus zygomaticum von der Jochbein-Oberkiefernaht zum hinteren Rande des Processus fronto-sphenoidalis oder zum Orbitalrande.

In seltenen Fällen ist der Processus sphenoidalis durch eine Naht an seinem Ursprunge vom Jochbeinkörper getrennt.

Diese anatomische Darstellung war Voraussetzung zur Besprechung der einzelnen *Frakturmechanismen.*

Allgemein ist die Dislokation der Fragmente einer Fraktur von der Richtung der Gewalteinwirkung und vom Muskelzuge abhängig. Bei den Jochbogenbrüchen ist eine Verschiebung der Bruchstücke durch den Masseter in der Vertikalebene nicht möglich, da der Muskelzug durch die Fascia temporalis kompensiert wird.

Die Dislokation der Fragmente in der Horizontalebene wird dadurch etwas ausgeglichen, daß bei der Kontraktion des Muskels, die ihm aufliegende Fascia masseterica, die am Jochbogen entspringt, durch den Muskelbauch nach lateral gedrängt wird. Außerdem kann der nach medial wirkende Muskelzug am Jochbogen erst nach Kieferschluß genügend zur Geltung kommen. Denn sobald durch die Kontraktion des Masseter die Zähne aufeinander gestoßen sind, wird der Muskelzug die scheitelwärts gerichtete Wölbung des Arcus auszugleichen suchen. Da der Kaumuskel aber gleichzeitig medianwärts zieht, so wird er bestrebt sein, den Jochbogen an den Schädel zu nähern. Die letzte Tendenz wird dann dadurch verstärkt, daß der Zug nach unten durch die Fascia temporalis vollständig kompensiert wird.

Aus diesem Grunde wird die nach medial wirkende Kraft beim Frakturmechanismus keine Rolle spielen. Hingegen wird sie beim pathologisch veränderten Arcus zygomaticus in Erscheinung treten.

So kann man vielleicht die von *Feer* angegebene Deformierung des Jochbogens bei schwer rachitischen Kindern erklären.

Jazuta veröffentlicht 6 Fälle von Schädeln mit einer beid- oder einseitig medianwärts geneigten Deviation des Arcus zygomaticus, die er auf eine erhöhte Muskelwirkung des Masseter zurückführt. Denn er stellte bei allen Fällen örtliche Knochenatrophie fest.

Aus dem soeben Dargestellten ergibt sich, daß der Muskelzug des Masseter bei der Dislokation der Fragmente einer Jochbogenfraktur gar keine oder nur eine kleine Rolle spielt. Demnach ist die Verschiebung der Bruchstücke nur von der Richtung, dem Angriffspunkt der einwirkenden Kraft und von der Struktur des Arcus zygomaticus abhängig.

Die topographische Lage des Jochbogens bedingt es, daß eine von außen kommende Gewalt fast nur auf die in der Horizontalebene gelegene Wölbung des Arcus wirken kann.

Wie schon anfangs ausgeführt, ist die laterale und mediale Fläche des Arcus zygomaticus verschieden stark ge-

gekrümmt. Die lateralwärts gerichtete Seite beschreibt einen flachen Bogen, während die nach medial sehende eine besonders in der Nähe des Os zygomaticum und der Squama ossis temporalis stark gebogene Fläche darstellt. Die Verteilung von spongiöser und kompakter Knochensubstanz des Arcus zygomaticus ist an allen Stellen praktisch gleich. Er besteht zur Hauptsache aus Spongiosa, die von einer dünnen Schicht Substantia compacta umgeben ist. Nur am Ursprung des Processus zygomaticus an der Squama ossis temporalis ist ein kurzes Stück ein Unterschied in der Architektonik festzustellen.

Je nach dem Angriffspunkt der einwirkenden Gewalt, ergeben sich theoretisch folgende *Frakturformen:*

A. Frakturen des Bogenteiles.

1. Impressionsfraktur bei zentral angreifender Gewalt.
2. Impressionsfraktur bei peripher angreifender Gewalt.

B. Frakturen in der Umgebung des Jochbogens.

1. Kompressionsfraktur des Jochbogens.
2. Fraktur des Jochbogens durch Dislokation des Corpus zygomaticum.

Aus dieser theoretischen Abhandlung folgt zwanglos die röntgenologische Einteilung.

A. Frakturen des Bogenteiles.

1. Impressionsfraktur bei zentral angreifender Gewalt.

a) Wirkt eine Kraft mit kleiner oder großer Basis auf die Stelle der höchsten Wölbung (C) (s. Abb. 2), so wird sie immer bestrebt sein, die Punkte A und B auseinander zu drängen. Da diese nicht nachgeben, wird der Bogen eingedrückt. Zuerst frakturiert die Stelle bei C, und dann diejenige bei A und B, weil dort durch die schon anatomisch stärkere Biegung eine größere Spannung entsteht, als in den anderen Abschnitten des Arcus.

Das Röntgenbild zeigt bei diesem Unfallmechanismus die typische M-Form der Impressionsfraktur mit 3 Bruchlinien, eine in der Mitte des Jochbogens und je eine in der Nähe jedes Ansatzes am Schädel (s. Abb. 2).

Beispiel 1 (Abb. 3).
Impressionsfraktur des Jochbogens mit drei Bruchlinien.

L. R. fuhr Velo und stieß mit einem entgegenkommenden Radfahrer zusammen. Beim Sturz prallte der andere Velofahrer mit seinem Kopf gegen die rechte Gesichtshälfte des Patienten und zwar genau gegen den rechten Jochbogen.

Befund: Schwellung und umschriebene Druckschmerzhaftigkeit der rechten Jochbogengegend. Schädel nicht klopfempfindlich. Leichte Kiefersperre.

Das Röntgenbild (Abb. 3) zeigt die typische M-Form der Impressionsfraktur mit drei Bruchlinien.

Aus der Unfallangabe kann man gut entnehmen, daß der Arcus zygomaticus von der Seite her imprimiert wurde. Die Gewalt hatte also zentral am Jochbogen angegriffen.

b) Leichte Impressionsfraktur mit Nahtsprengung (Abb. 4).

Eine kleine Gewalt wird den Bogen bei C, s. Abb. 4, nur wenig imprimieren. Dabei kann er an dieser Stelle frakturieren, während durch die Elastizität des Knochens bei A und B keine Bruchlinien entstehen. Das wird besonders dann eintreten, wenn der Bogenteil an der Stelle der höchsten Wölbung einen kleinen Radius hat, d. h. wenn die Krümmung bei A und B flach ist.

Da sich in der Nähe von C die Jochbogennaht befindet, wird diese als Locus minoris resistentiae meistens die Frakturstelle sein (s. Abb. 4).

Beispiel 2 (Abb. 5).
Leichte Impressionsfraktur mit Nahtsprengung.

G. E. prallte bei einem Fußballspiel mit einem Gegner heftig zusammen. Dieser traf den Patienten mit dem Ellbogen in die Nähe des rechten Auges. Der Patient wurde stark benommen ins Spital eingeliefert.

Befund: Starker Druckschmerz am Os zygomaticum und am Margo infraorbitalis. Hier auch Krepitation nachweisbar. Keine Eindellung. Die Umgebung des Auges, auch infraorbital, ist von einem starken Hämatom eingenommen.

Das *Röntgenbild* (Abb. 5) zeigt eine Nahtsprengung. Den Unfallmechanismus möchte ich wie folgt erklären:

Der Gegner traf mit dem Ellbogen zuerst die mittleren Abschnitte des rechten Jochbogens des Patienten und glitt dann dort in Richtung auf das rechte Auge ab. Dadurch war der Arcus zygomaticus vorübergehend einer kleinen Kraftwirkung ausgesetzt.

2. *Impressionsfraktur bei peripher angreifender Gewalt.*

Die einwirkende Gewalt trifft den Jochbogen in der Nähe einer Basis, z. B. bei A (s. Abb. 6). Der Arcus frakturiert dort. Durch die Spannung, die dadurch im größeren Teile des Bogens entsteht, bricht dieser noch an einer anderen Stelle.

Ist die Wölbung bei C sehr steil (Abb. 7), so geht die zweite Frakturlinie durch den Punkt der höchsten Wölbung, ist sie flach (Abb. 6), dann liegt die zweite Bruchstelle zwischen B und C.

Abb. 3

Abb. 2

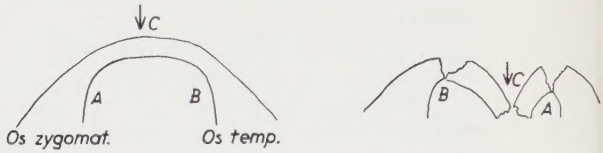

Vor der Gewalteinwirkung Nach der Gewalteinwirkung
Der Pfeil deutet auf die Angriffsstelle der Gewalt. —

Abb. 2. Impressionsfraktur bei zentral angreifender Gewalt.

Abb. 5

Abb. 4

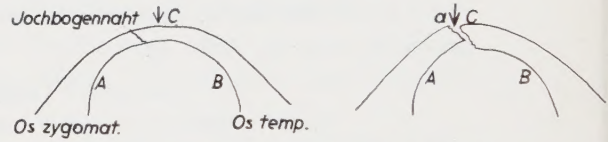

Vor der Gewalteinwirkung Nach der Gewalteinwirkung

Abb. 4. Leichte Impressionsfraktur mit Nahtsprengung. Der Pfeil deutet auf die Angriffsstelle der Gewalt. — Der Pfeil a zeigt auf die gesprengte Naht.



Abb. 6. Impressionsfraktur bei peripher angreifender Gewalt. Der Jochbogen ist flach. Die 2. Bruchlinie liegt zwischen dem Punkte der höchsten Wirkung (C) und B. Der Pfeil deutet auf die Angriffsstelle der Gewalt.



Abb. 8



Abb. 7. Impressionsfraktur bei peripher angreifender Gewalt. Der Jochbogen ist steil. Die 2. Bruchlinie geht durch die Stelle der höchsten Wölbung (C). Der Pfeil deutet auf die Angriffsstelle der Gewalt.

Beispiel 3 (Abb. 8).

Impressionsfraktur bei peripherer angreifender Gewalt.

Sch. H. erhielt von einem wilden Pferde einen Hufschlag gegen die linke Wange.

Befund: Die linke Wange und Orbitalgegend ist sehr geschwollen. Blaue Verfärbung der Haut im ganzen Schwellungsbereich. Vom linken äußeren Augenwinkel zieht je eine tiefe Rißquetschwunde nach oben außen und unten außen. Sie blutet mäßig. Über dem linken Jochbein ist weiter hinten ebenfalls eine kleine, leicht blutende Rißquetschwunde sichtbar. Am Jochbogen ist eine Delle zu fühlen. Krepitation ist fraglich. Stark umschriebener Druckschmerz an dieser Stelle.

Das *Röntgenbild* (Abb. 8) zeigt eine Impression eines Fragmentes. Daneben sind noch zwei kleine Splitter zu erkennen. Unfallmechanismus: Die Rißquetschungen am Auge und über dem Jochbogen weisen darauf hin, daß das Pferd mit seinem Hufe den Arcus zygomaticus vorn an der Peripherie traf. (Auf dem Röntgenbilde scheint das Fragment in den mittleren Abschnitten des Arcus imprimiert zu sein, was auf eine schräge Projektion zurückzuführen ist.)

B. Frakturen in der Umgebung des Jochbogens:

1. Kompressionsfraktur (Abb. 9 und 10).

Der Bogen wird von beiden Seiten gleichmäßig komprimiert. Es kommt zur Expressionsfraktur an der Stelle der höchsten Wölbung (s. Abb. 9). Man kann sie mit einer Biegungsfraktur anderer Knochen vergleichen. So kann auch hier, je nach der Elastizität des Arcus zygomaticus, ein größeres oder kleineres Fragment herausgebrochen werden. Das wird besonders dann eintreten, wenn der Bogenteil bei C (s. Abb. 10) sehr flach ist. Die beiden Frakturenden sehen dann nach lateral. Bei diesem Unfallmechanismus müssen das Os temporale und das Os zygomaticum einander genähert werden. Dabei kann es zur Sprengung der Verbindungen des Jochbeines mit den Nachbarknochen kommen.

Der Arcus zygomaticus ist sehr elastisch. Das zeigt seine Architektonik. Auch *Hammel* bemerkte es bei seinen Operationen am Jochbogen. Die Sprengung des Arcus an der Stelle der höchsten Wölbung ist demgemäß viel häufiger als das Herausbrechen eines Fragmentes.

2. Fraktur des Jochbogens durch Dislokation des Corpus zygomaticum. (Abb. 11.)

Bei Schlag auf die Basis des Processus temporalis ossis zygomatici kann der Jochbeinkörper entweder nach unten

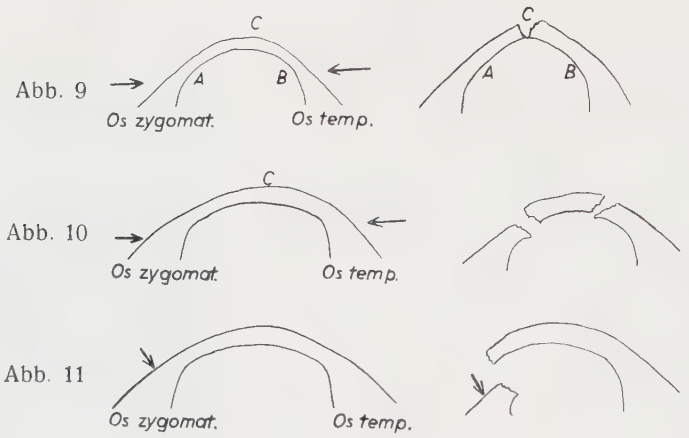

Abb. 9. Kompressionsfraktur.
Der Jochbogen ist steil. Es kommt zur Expressionsfraktur an der Stelle der höchsten Wölbung (C). Die Pfeile geben die Richtung der Krafteinwirkung an.

Abb. 10. Kompressionsfraktur.
Der Jochbogen ist flach. Ein Fragment wird herausgebrochen. Die Pfeile geben die Richtung der Gewalteinwirkung an.

Abb. 11. Fraktur des Jochbogens durch Dislokation des Corpus zygomat. c. m.
Der Pfeil gibt die Richtung der Gewalteinwirkung an.

oder nach lateral und hinten dislozíert werden. Das Corpus zygomaticum wird dann entweder in die Kieferhöhle *(Schmuziger, Ivy, Robert* und *Lawrence Curtis)* oder in die Fossa infratemporalis gestaucht. Hierbei muß es aus dem Verbande mit den Nachbarknochen gelöst werden, oder es frakturiert ein angrenzender Knochen.

Es besteht aber auch die Möglichkeit, daß bei diesem Unfallmechanismus das Corpus zygomaticum um die Längsachse gedreht wird. Dabei müssen Augenverletzungen verursacht werden *(P. Braendstrup).*

Beispiel 4 (Abb. 12).

Fraktur des Jochbogens durch Dislokation des Corpus zygomaticum.

H. J. Sturz beim Pflaumenpflücken. Der Patient stand auf einer Leiter, die er an einen Ast gelehnt hatte. Plötzlich brach derselbe. Während des Sturzes drehte sich die Leiter, so daß der Patient unter diese zu liegen kam. Am Boden schlug er sich dann mit der Faust, mit der er die Leiter hielt, ins Gesicht.

Befund: Die linke Gesichtshälfte, besonders Augenlider und Wange, sind geschwollen. Am Oberlide eine ca. 1,5 cm lange Schürfwunde. Am

Jochbogen keine Krepitation und keine Eindellung feststellbar. In der Mundhöhle ein ca. Fünffrankenstückgroßes Hämatom, dessen Zentrum an der Mündung des Ductus parotideus liegt. Es erweitert sich ins Vestibulum zwischen dem Alveolarrande des Oberkiefers und der Oberlippe links bis zur Medianlinie. Die Schleimhaut darüber ist intakt.

Das *Röntgenbild* (Abb. 12) des Arcus zygomaticus weist die soeben dargestellte Frakturform auf. Der Processus temporalis ossis zygomatici ist in der Nähe seines Urprunges frakturiert. Das Corpus zygomaticum ist nach hinten und etwas medianwärts verschoben. Die Sutura zygomatico-

Abb. 12

maxillaris und das Corpus zygomaticum sind intakt. Folglich muß eine Fraktur außerhalb dieser Nahtstelle und des Corpus zygomaticum zu suchen sein, damit eine Dislokation des Corpus zygomaticum möglich ist. In diesem Falle würde man einen Bruch im Oberkieferbein vermuten.

Die Röntgenaufnahme des Oberkiefers zeigt eine obere und eine untere Fissurlinie im Gebiete des linken Os maxillare.

Unfallmechanismus: der Patient schlug sich mit der Faust von vorn direkt auf das Corpus zygomaticum und dislozierte es. Da die Sutura zygomatico-maxilliaris, die bei der Verschiebung des Jochbeinkörpers nach hinten am meisten beansprucht wird, nicht nachgab, mußten im Gebiete des Oberkiefers Frakturen oder Fissuren auftreten.

Die vier Krankengeschichten entstammen der chirurgischen Universitätsklinik Basel. Für deren freundliche Überlassung möchte ich Herrn Prof. C. *Henschen* bestens danken.

Die verschiedenen Unfallmechanismen können noch kombiniert vorkommen, so daß das Bild noch mannigfaltiger wird. Zum Beispiel Kombination von A_2 (Fraktur des Jochbogens bei peripher angreifender Gewalt) und B_2 (Fraktur des Jochbogens durch Dislokation des Corpus zygomaticum). (siehe Abb. 13.)

Abb. 13

Die Gewalt bei den Frakturformen B muß immer eine große sein, da das Jochbein, wie oben gesagt, sehr fest zwischen den anderen Knochen eingekeilt ist.

Im Universitätsröntgeninstitut des Bürgerspitals Basel wurden in den Jahren 1936 bis 1941 von 34 Jochbogenfrakturen Aufnahmen nach *Zimmer* gemacht. Die Röntgenbilder wurden mir freundlicherweise von Herrn Prof. M. *Lüdin* zur Verfügung gestellt, wofür ich verbindlichst danken möchte.

Diese Beobachtungen kann man gemäß dem früher dargestellten Schema aufteilen:

28 Fälle weisen eine Fraktur des Bogenteiles auf und
6 Fälle Frakturen in der Umgebung des Jochbogens.

Zum Beweise dieser Einteilungsart folgt ein kurzer *Überblick über die 34 Beobachtungen.*

Von den Röntgenbildern habe ich Skizzen angefertigt, die hier abgebildet werden. Es ist der Arcus zygomaticus sichtbar. Die Basis stellt die seitliche Schädelwand dar. Der auf manchen Bildern erkennbare dicke schwarze Vorsprung ist die Projektion des Unterkieferwinkels. Die Spitze zeigt nach vorn zum Processus temporalis ossis zygomatici, dessen Innenfläche kariert angegeben wird. Im übrigen sind die Bilder so durchgepaust, daß rechts der Processus temporalis und links der Processus zygomaticus der Squama ossis temporalis zu sehen ist.

Bei der folgenden Beschreibung der Bilder wird das Wort „Skizze" durch „Röntgenbild" ersetzt.

A. Frakturen des Bogenteiles.

1. Impressionsfraktur bei zentral angreifender Gewalt. Leichte Impressionsfraktur.

Fall 1: Sch. W. Sturz vom Velo.

Röntgenbild: Nahtsprengung ohne Deformierung des Jochbogens. Der Pfeil deutet auf die klaffende Naht.

Fall 2: H. Ch. Patient fuhr mit dem Velo gegen eine Telegraphenstange.

Röntgenbild: Nahtsprengung ohne Deformierung des Jochbogens (s. Pfeil).

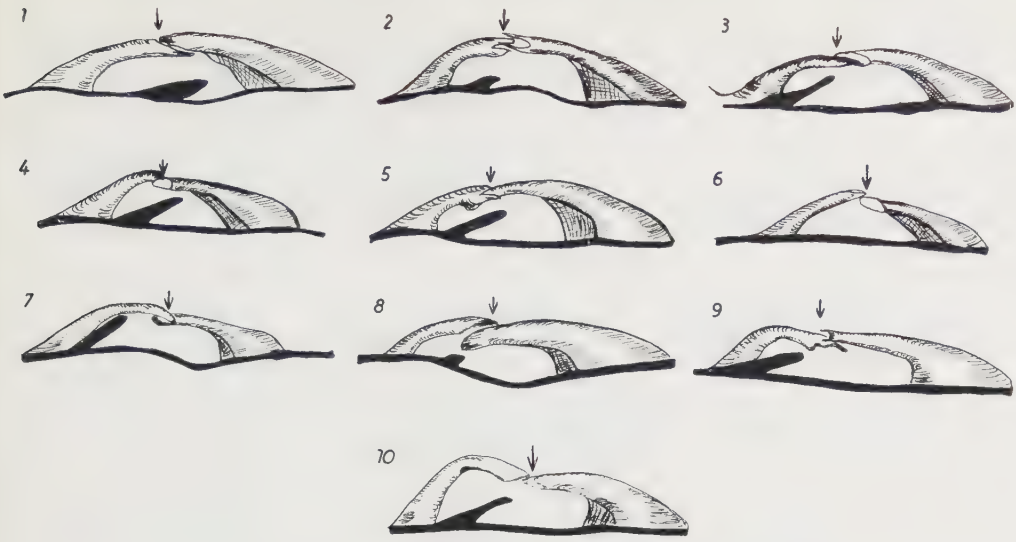

Leichte Impressionsfrakturen mit Nahtsprengung (Typ. *A 1b*).

Fall 3: W. H. Sturz mit dem Velo.
Röntgenbild: Nahtsprengung ohne größere Deformierung des Jochbogens (s. Pfeil).

Fall 4: D. G. Motorradunfall.
Röntgenbild: Die Frakturenden liegen benachbart. Der Pfeil deutet auf die Bruchstelle.

Fall 5: Sch. K. Autounfall.
Röntgenbild: Die Frakturenden liegen benachbart.

Fall 6: Wi. A. Patient stürzte eine Treppe hinunter.
Röntgenbild: Die Frakturenden liegen benachbart.

Fall 7: Unfallangabe im Text unter Beispiel 2 (S. 385).
Röntgenbild: Nahtsprengung ohne Deformierung des Jochbogens.

Fall 8: E. M. Sturz vom Velo.
Röntgenbild: Der Processus temporalis ist stark medianwärts gebogen.

Fall 9: L. M. Autounfall.
Röntgenbild: Der Processus zygomaticus ist deutlich gekrümmt.

Fall 10: M. J. Motorradunfall.
Röntgenbild: Auch hier ist der Processus zygomaticus deutlich gekrümmt.

Die Fälle 8 bis 10 zeigen schön den Übergang zur folgenden Impressionsfraktur mit drei Bruchlinien.

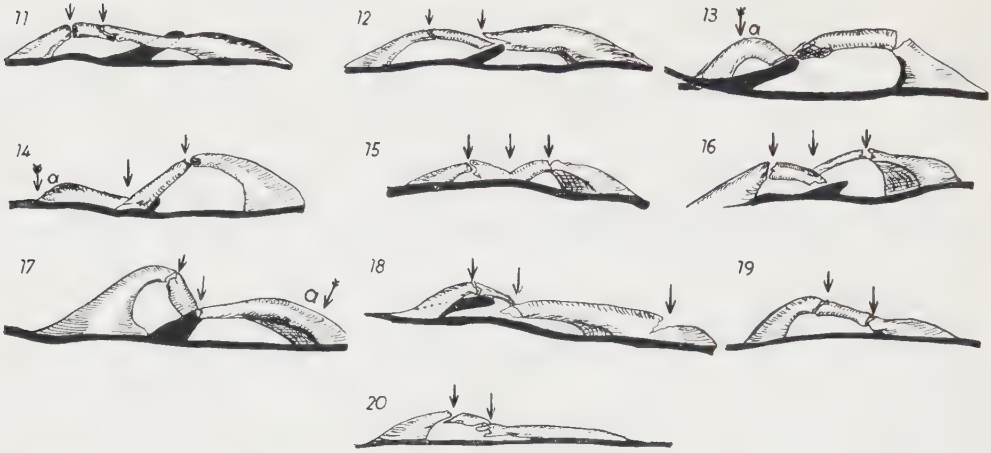

Impressionsfraktur des Jochbogens mit 3 Bruchlinien (A_2).

Fall 11: Sch. E. Sturz auf dem Glatteis.

Röntgenbild: Es ist eine beginnende Impressionsfraktur mit drei Bruchlinien. Die Pfeile deuten auf zwei sicher erkennbare Frakturen hin. Durch die angreifende Gewalt kam es erst zur Sprengung des Bogens an der Stelle der höchsten Wölbung. Dann brach noch der Processus zygomaticus in der Nähe seines Ursprunges am Os temporale, während der Schläfenfortsatz noch nicht frakturierte.

Fall 12: Sp. S. Sturz vom Velo.

Röntgenbild: Siehe die Beschreibung des Röntgenbildes des vorhergehenden Falles.

Fall 13: M. E. Patient erhielt einen Schlag gegen die rechte Schläfe.

Röntgenbild: Es ist ein leichter Grad der Impressionsfraktur mit 3 Bruchlinien. 2 Frakturen sind deutlich sichtbar (s. Pfeile). Beim Pfeil a ist die dritte Bruchlinie wegen Überbelichtung nicht einwandfrei erkennbar.

Fall 14: F. A. Bei einem Fußballspiel stieß der Patient mit einem Sportskameraden zusammen.

Röntgenbild: Die Peile deuten auf 2 Frakturstellen. Beim Pfeil a ist die dritte Bruchstelle von der Schädelwand überlagert.

Fall 15: W. F. Beim Korbballspiel stieß der Patient mit einem Sportskameraden zusammen.

Röntgenbild: Es zeigt die typische M-Form der totalen Impressionsfraktur bei zentral angreifender Gewalt.

Fall 16: Unfallangabe im Text unter Beispiel 1 (S. 384).

Röntgenbild: es ist eine typische Impressionsfraktur (= M-Form).

Fall 17: H. A. Sturz vom Velo.

Röntgenbild: 2 Frakturen sind gut erkennbar (s. Pfeile). Die dritte Bruchstelle ist nicht zu sehen. Aber nach der Stellung der Fragmente muß man eine solche im Corpus zygomaticum vermuten (s. Pfeil a).

Fall 18: St. A. Ein Arbeitskamerad warf ihm einen Hammer zu, der ihn an der rechten Schläfe verletzte.

Röntgenbild: Die Pfeile deuten auf die 3 Bruchstellen. Die eine geht durch das Corpus zygomaticum, an der Basis des Schläfenfortsatzes.

Fall 19: V. J. Sturz im betrunkenen Zustande.

Röntgenbild: Während 2 Frakturstelle gut sichtbar sind (s. Pfeile), ist die dritte von der seitlichen Schädelwand überlagert.

Fall 20: H. J. Sturz mit dem Velo.

Röntgenbild: Siehe die Beschreibung des Röntgenbildes des vorhergehenden Falles.

2. Impressionsfraktur bei peripher angreifender Gewalt.

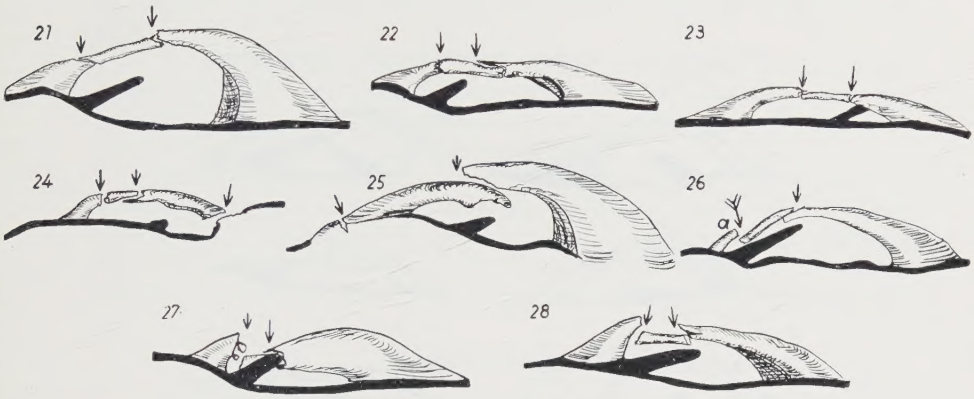

Fall 21: F. J. Autounfall.

Röntgenbild: Es ist eine beginnende Impression eines Fragmentes. Die Bruchstellen sind durch Pfeile kenntlich gemacht.

Fall 22: A. F. Sturz im epileptischen Anfalle.

Röntgenbild: Es zeigt eine beginnende Impression eines Fragmentes.

Fall 23: R. Ch. Patient wurde von einem Velofahrer zum Sturz gebracht.

Röntgenbild: Ebenfalls eine beginnende Impression eines Fragmentes.

Fall 24: M. A. Ein fallender Stein verletzte den Patienten am Jochbogen.

Röntgenbild: Obwohl hier 3 Bruchstellen sichtbar sind, möchte ich diese Fraktur doch zu diesem Typus rechnen, denn der Unfallmechanismus könnte, wie folgt, erklärlich sein: Ich nehme an, daß der Jochbogen in seinen mittleren Abschnitten stark gebogen war. Eine Gewalt traf den Processus temporalis. Dadurch wurde ein Fragment imprimiert, dessen eine Bruchlinie durch die Stelle der höchsten Wölbung ging, wie es früher ausgeführt ist. Dort blieb das Fragment so hängen, daß sich die Kraft auf den unversehrten Teil des Jochbogens übertrug; dadurch wurde noch eine Fraktur ausgelöst. Diese Annahme wird durch die Tatsache bekräftigt, daß ein dünner Vorsprung an der medialen Bruchfläche des größeren und zuerst imprimierten Fragmentes bis zur Mitte des kleinen Bruch-

Fall 25: E. K. Sturz vom Bau, 4 m tief.

Röntgenbild: Der ganze Processus zygomaticus ist imprimiert. Eine Frakturstelle befindet sich an der Basis des Jochfortsatzes. Die andere

Bruchstelle ist die gesprengte Jochbogennaht.

Fall 26: V. A. Patient erhielt einen kräftigen Schlag gegen die Gesichtshälfte.

Röntgenbild: Das Fragment ist beim Pfeil a stark nach medial gedrängt worden.

Fall 27: Unfallangabe im Text unter Beispiel 3 (S. 387).

Röntgenbild: Impression eines Fragmentes. Daneben sind noch zwei Splitter zu erkennen.

Fall 28: W. J. Sturz vom Velo.

Röntgenbild: das Fragment ist ganz imprimiert.

B. Frakturen in der Umgebung des Jochbogens.

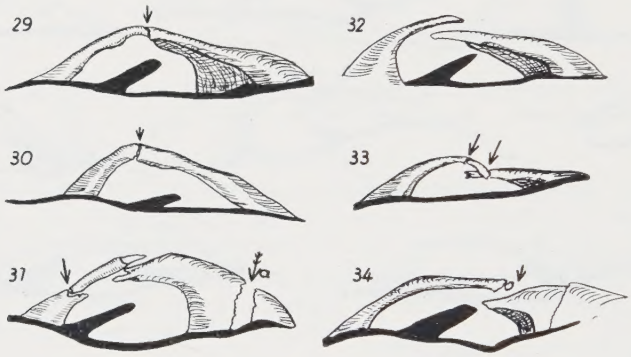

1. Kompressionsfraktur.

Fall 29: W. A. Beim Fußballspiel erhielt der Patient einen Fußtritt in die Nähe des linken Auges.

Röntgenbild: Beginnende Expressionsfraktur. Der Pfeil deutet auf die Frakturlinie. Sie ist wegen Überbelichtung unscharf zu erkennen. Der Jochbogen wird nach lateral vorgebuchtet.

Fall 30: M. E. Da der behandelnde Arzt und der Patient gestorben, ist der Unfallhergang nicht mehr zu ermitteln.

Röntgenbild: Die Bruchlinie ist deutlich zu sehen. Beide Frakturenden sind nach lateral gerichtet.

Fall 31: F. J. Autounfall.

Röntgenbild: Expressionsfraktur mit einem herausgebrochenen Fragment. Der Processus temporalis liegt mit dem entsprechenden Ende des Bruchstückes benachbart. Der Pfeil a zeigt auf die gesprengte Sutura zygomatico — maxillaris.

2. Fraktur des Jochbogens durch Dislokation des Corpus zygomaticum.

Fall 32: D. E. Sturz aus 4 Meter Höhe.

Röntgenbild: Die beiden Frakturenden liegen benachbart. Doch ist zwischen Ihnen ein kleiner Abstand gut sichtbar. Der Jochfortsatz trägt keine Zeichen einer Impression. Dagegen erscheint der Schläfenfortsatz der Schädelwand genähert.

Diese Fraktur hat große Ähnlichkeit mit der Impressionsfraktur des Falles 8. Doch spricht der Abstand der beiden Fragmente für eine Dislozierung des Jochbeinkörpers.

Fall 33: M. E. Motorradunfall.

Röntgenbild: Die Pfeile deuten auf das kleine abgebrochene Fragment. Stellt man sich dieses im ursprünglichen Zusammenhange mit dem Jochfortsatz vor, so ergibt sich das analoge Bild wie Fall 32.

Fall 34: Unfallangabe im Text unter Beispiel 4 (S. 388).

Röntgenbild: Der Processus temporalis ist an der Basis frakturiert. Der Jochbeinkörper mit dem Stumpf des Schläfenfortsatzes ist nach hinten und etwas medianwärts disloziert. Der Pfeil deutet auf einen kleinen Splitter.

Bei den Fällen 29 bis 34 muß eine Fraktur in der Umgebung des Jochbeines, sehr wahrscheinlich ein Bruch des Os maxillare oder eine Sprengung der Sutura zygomatico -maxillaris, vorliegen, da der Processus temporalis nach hinten disloziert wurde.

Eine Oberkieferfraktur wurde bei den Fällen 29, 31, 33 und 34 entweder klinisch oder röntgenologisch gesichert. Beim Fall 32 findet man in der Krankengeschichte den Vermerk: „Gesichtsschädel scheint intakt." Beim Fall 30 konnte ich den klinischen Befund nicht in Erfahrung bringen, weil der behandelnde Arzt und der Patient schon gestorben sind.

Zusammenfassung.

Es wird ein kurzer Überblick gegeben über die Röntgenologie des Jochbogens unter besonderer Berücksichtigung der Aufnahmetechnik nach *Zimmer*. Des weiteren werden noch einige Varianten der Suturen des Jochbeines und des Arcus zygomaticus, die differentialdiagnostisch für Frakturen Bedeutung haben, im Anschluß an einen anatomischen Teil, erwähnt.

Im einzelnen werden die Frakturformen des Jochbogens an Hand von Röntgenbildern besprochen. Das eigene Material, 34 Fälle von Jochbogenfrakturen, wird an Hand von Skizzen dargestellt.

Summary.

A short review of the radiology of the zygomatic arch is given, the photographic technique according to *Zimmer* is specially dealt with. Following an anatomical section, mention is made of a few variations in the sutures of the zygomatic bone and the arcus zygomaticus, which are of importance for the differential diagnosis of fractures.

The individual fracture forms of the zygomatic arch are discussed from x-ray pictures. The author's own material, 34 cases of fracture of the zygomatic arch are represented by sketches.

Résumé.

L'Auteur donne un court aperçu de la radiologie de l'arcade zygomatique, particulièrement du point de vue de la technique radiographique de Zimmer; puis il mentionne à la suite d'une étude anatomique, quelques variétés de sutures de l'os malaire et de l'arcade zygomatique, qui ont de l'importance pour le diagnostic différentiel des fractures.

Il discute ensuite les formes de fractures de l'arcade zygomatique, sous l'angle de la radiographie. Son matériel, qui comporte trente-quatre cas de fractures de l'arcade zygomatique, fait l'objet d'un exposé illustré d'esquisses.

Riassunto.

E' data una breve descrizione radiologica dell'arco zigomatico con particolare considerazione della tecnica radiografica secondo Zimmer. Vengono inoltre descritte alcune variazioni delle suture dell'osso zigomatico che possono avere un'importanza nella diagnosi differenziale delle fratture. Sono discusse quindi dettagliatamente le diverse fratture dell'arco zigomatico con presentazione di parecchi radiogrammi e di schizzi di materiale proprio.

Literaturverzeichnis.

Adachi, zitiert bei *Jazuta.* — *Bluntschli,* „Pphylogenie des Gebisses der Primaten mit Ausblicken auf jenes der Säugetiere überhaupt", 1904 bis 1913, S. 362. — *P. Braendstrup,* Nord. Medicin 1940, 7, 1527. — *H. Braus,* Anatomie des Menschen, Bd. 1, Bewegungsapparat, II. Auflage, bearb. v. *Belze,* 1929. — *Bronner,* Zentralorgan 1930, Bd. 51, S. 362 und Chirurg 2, 1930, S. 606. — *Dubov,* Zentralorgan 1935, S. 647, Bd. 71. — *Eisler,* Muskeln des Stammes, 1912, S. 197. — *Feer,* Lehrbuch der Kinderheilkunde, 1926. — *Ivy, Roberts* and *Lawrence Curtis,* Zentralorgan 1932, Bd. 56, S. 79. — *Jazuta,* Anatom. Anzeiger 1926, S. 166. — *R. Martin,* Lehrbuch der Anthropologie, 1926, Bd. 1, S. 887 und S. 953. — *Merkel,* Die Anatomie des Menschen, S. 59, 2. Bd. 1913. — *Petrovits,* Anatom. Anzeiger 1929, Bd. 67, S. 54. — *Rauber-Kopsch,* Lehrbuch und Atlas der Anatomie des Menschen, 1930. — *Schmid,* zit. bei *Schmuziger.* — *Schmuziger,* Schweiz. med. Wschr. 1935, S. 721, Nr. 35. — *Titterington,* zit. bei *Bronner.* — *Zimmer,* Fortschr. Rötgenstr. 1938, S. 331.